

# Neutralisering af hunkatte via flankesnit

Gennem en hel del år har mit dyrehospital anvendt en sterilisationsmetode, der foregår fra siden. Det er mit helt klare indtryk, at hunkatten kommer sig meget hurtigere efter denne type operation, da der kun er behov for et meget lille et snit. Så snart virkningen fra narkosen efter indgrebet er overstået, er det ikke efterfølgende mærkbart på katten, at den er nyopereret.

Det er min opfattelse, når jeg har snakket med andre, at denne metode ikke er så udbredt, som jeg troede. Min dyrlæge Kirsten Hobolt Høegh-Andersen har skrevet følgende artikel om forskellen mellem indgrebet fra siden og den traditionelle metode.

Heide Petersen

## Neutralisering af hunkatte via flankesnit

Vi har på Maribo Dyrehospital i snart 10 år næsten udelukkende benyttet neutralisering af hunkatte via flankesnit. Denne metode er til stor glæde for hunkattene, som ikke oplever de samme gener efter operationen, som ved den måske mere traditionelle operation, hvor man laver operationssåret i bugens midtlinje. Da snittet sidder på flanken, har man den fordel, at operationssåret efterfølgende ikke generes af tyngden af tarmene eller af eventuelle diende kyllinger.

Saga, en 10½ måneder gammel siameser skal neutraliseres, fordi hun ikke skal indgå i avl.

Efter en let for-bedøvelse klargøres hun til operation, ved at klippe pelsen i flankeområdet på venstre side. Ligeledes får hun smertestillende behandling.

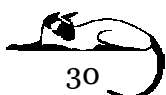
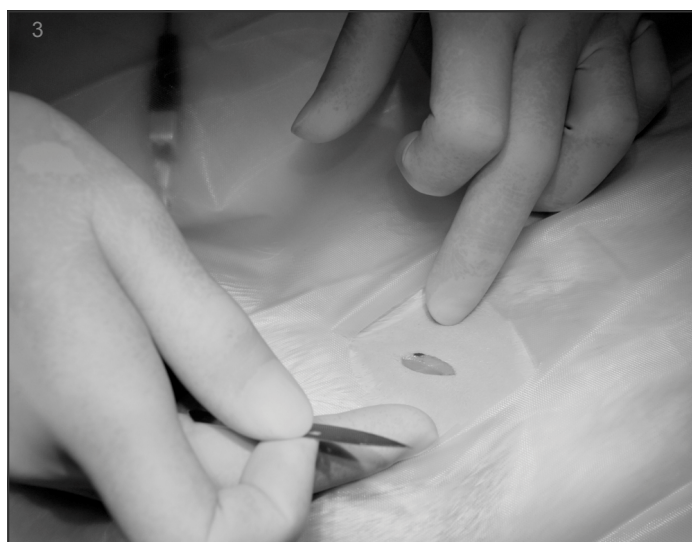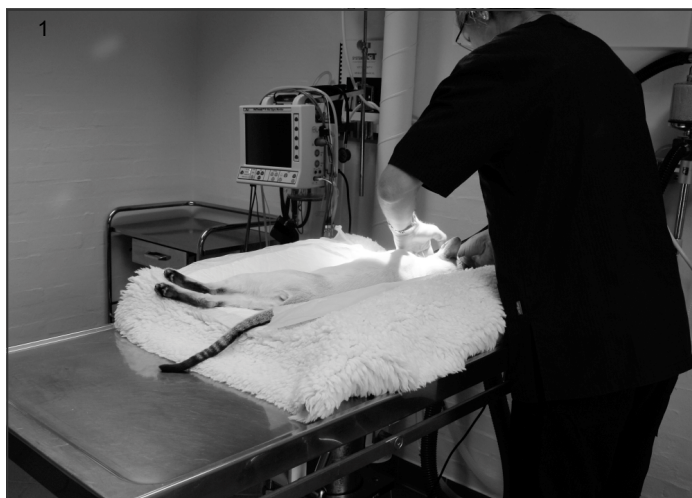
Efter induktion kobles Saga på anæstesi og overvågning. (billede 1)

Operationsfeltet er nu klargjort til operation. (billede 2)

Ved at benytte sig af operationen i flanken, skal man kun benytte skalpellen én gang og kun i huden. (billede 3)

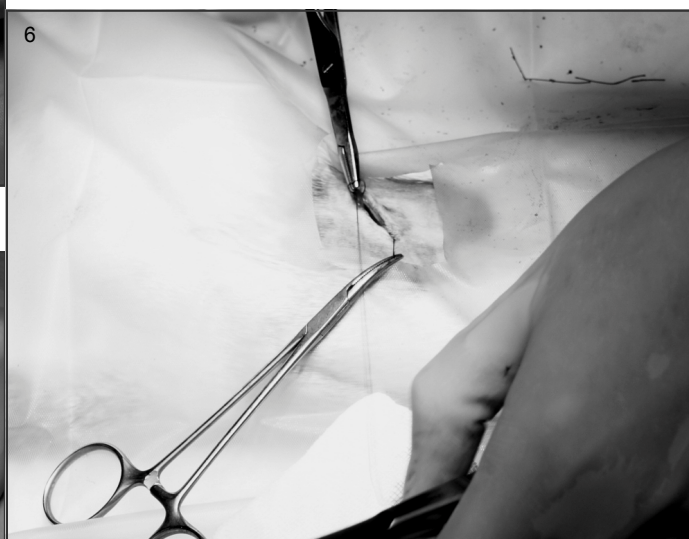
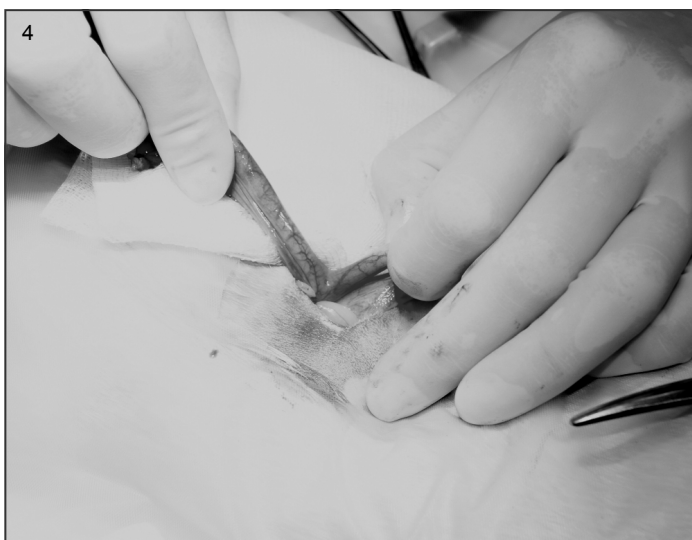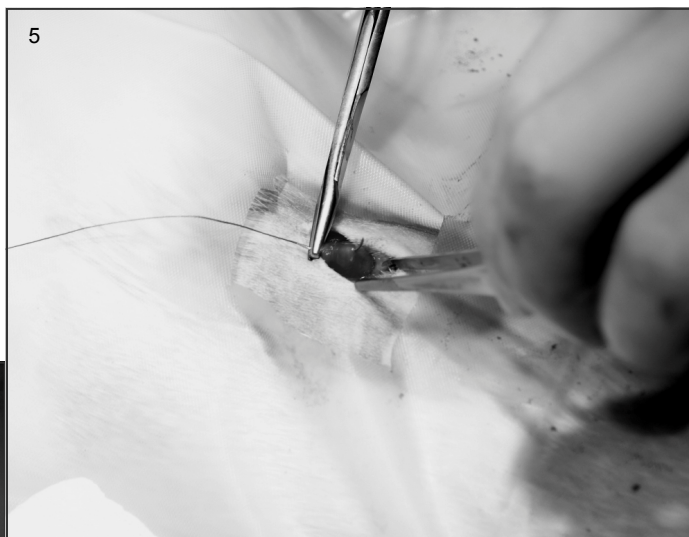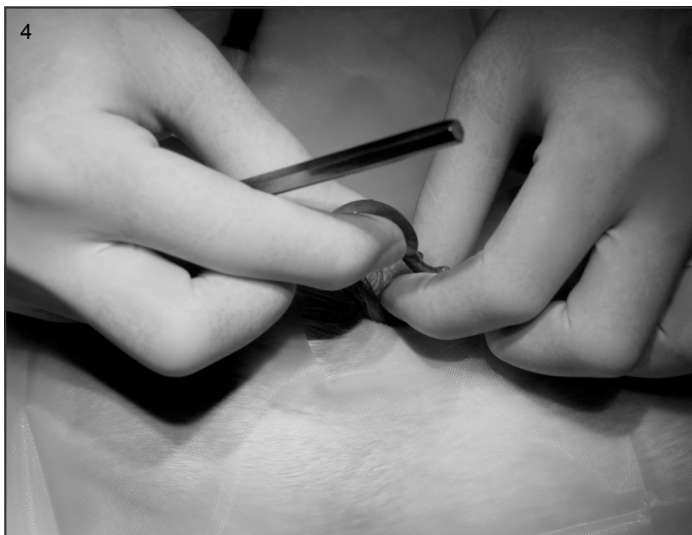Snittet anlægges i huden i en vinkel på 45° i forhold til ryglinjen midt mellem ryg og bug. Som pejlemærke kan man benytte den ligebenede trekant der opstår, når man sætter tommelfinger på hoftehovedet og langefingeren på bækkenhjørnet. Pegefingern vil derefter pege på det korrekte sted for indsnit.

Derefter arbejdes der stumpet ned gennem bugmusklerne i flanken, og man skærer dermed ikke muskelfibre over, men skiller dem blot ad.



Livmoderen lokaliseres og trækkes op gennem flankesnittet. (billede 4)

Metoden giver mulighed for kun at fjerne æggestokkene, hvilket er det mest normale hos unge katte eller at fjerne hele livmoderen inklusiv æggestokke, hvis det vurderes nødvendigt. Sidstnævnte vil være relevant ved patologiske tilstande i livmoderen som for eksempel cyster, væske/slimophobning eller infektion.

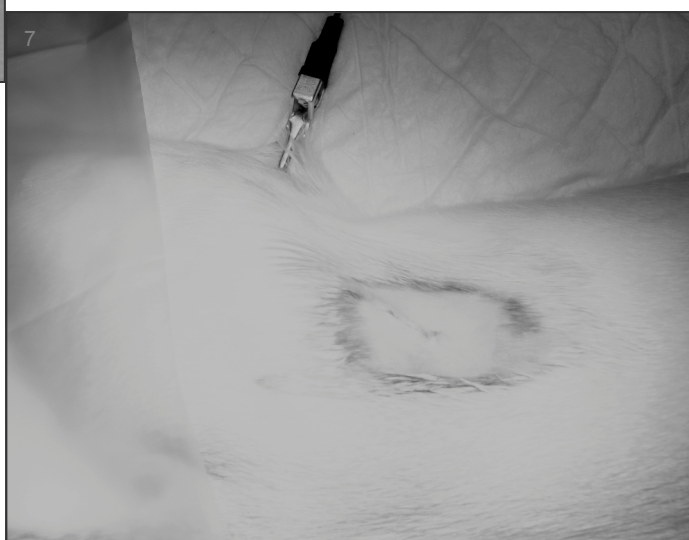


Drægtigheder indtil midt-termin kan også, hvis det er nødvendigt opereres via denne metode, det kræver dog at man forlænger snittet i huden lidt.

Senehinderne (fascier) syes sammen på de 3 krydsende muskellag. (billede 5)

Huden syes med indvendige sting. De benyttede sting opløser sig af sig selv med tiden, og såret er sammenvokset efter 10 dage. (billede 6)

Operationen er færdig, anæsthesien og overvågningsapparatet kan nu frakobles. (billede 7)

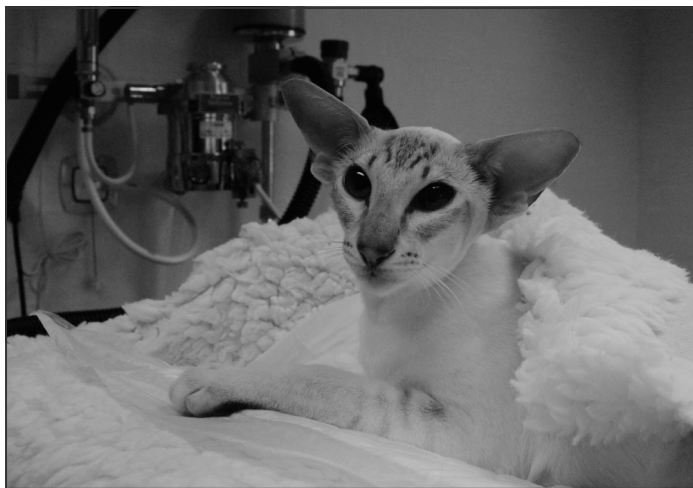

Vores erfaring er, at de neutraliserede katte ikke viser interesse for flankesåret efter operation. Dette er tegn på mindre smerte og irritation og det nedsætter derfor risikoen for efterfølgende komplikationer som følge af slikkeri og sårirritation væsentligt (infektion, vævsdød i såret, tarmfremfald mm.).

Kattene behøver derfor ikke benytte krave eller lignende til stor glæde for både kat og ejer.

Dyrlæge  
Kirsten Hobolt Høegh-Andersen  
Ph.D Med Vet. GPCertSAM

Maribo Dyrehospital  
[www.maribodyrehospital.dk](http://www.maribodyrehospital.dk)



Saga er vågen igen



Saga hjemme igen efter endt operation

